

흡입분만의 최신 지견

전남대학교 의과대학 산부인과학교실

김 윤 하

Current Concepts of Operative Delivery by Vacuum

Yoon Ha Kim, M.D.

Department of Obstetrics and Gynecology, Chonnam National University Medical School,
Gwangju, Korea

서 론

1954년 Malmstrom에 의해 금속제 컵을 이용한 흡입분만이 현대분만술기에 소개한 이후로 세계적으로 이를 수술적 분만방법의 하나로 널리 시술되고 있다(Fig. 1).^{1,2} 미국에서는 1992년부터 흡입분만이 겸자분만 방법보다 많아지기 시작하여 1997년에는 2배 이상이 되었으며³ 영국에서는 최근 두 방법이 비슷한 비율로 행해지고 있다고 한다.⁴ 미국 산부인과병원에서는 1995년도 전공의 수련과정에 흡입분만술기 프로그램이 95%가 포함되어 있었고, 1996년에 75%, 1999년에는 고년차 전공의와 전임의 프로그램에 중위겸자술보다 중위흡입분만술을 더 숙달하도록 하고 있다고 한다.⁵⁻⁷ 흡입분만이 겸자분만보다 이론적으로 우수하다는 이론적인 근거는 질과 아두 사이의 공간을 차지하지 않고 반드시 정확한 부위에 부착하지 않아도 되며, 임신부 연부조직에 손상 없이 적절한 회전을 얻을 수 있고, 태아의 두개강 내압을 감소시킬 수 있다는 점이다.

컵의 재질에 대하여 많은 논란이 있으나 최근 미국에서는 금속형(Fig. 2)에서 새로운 연한 컵으로 바뀌어 가는 추세이다. 그러나, Duchon 등은 고압-흡입분만 경우 컵의 종류에 관계없이 강한 힘을 얻을 수 있다고 하였

다.⁸ 실라스틱 컵은 재사용이 가능하며 직경이 65 mm, 연질이고(Fig. 3), Mityvac 컵은 직경이 60 mm, 일회용이며(Fig. 4), CMI Tender Touch 컵은 직경이 62 mm이다(Fig. 5). Loughis 등은 금속제와 연질의 컵을 사용한 분만에서 산도와 아두 손상, 신생아 황달, 아프가 점수 등에 큰 차이가 없다고 하였으며,⁹ Johnson과 Menon은 연질 컵이 실패율이 더 높았으나, 두피손상이 적었다고 하였고,¹⁰ Vacca는 연질 컵에서 두피 열상이 적었으나, 두개혈종과 모상건막하출혈 발생은 비슷하다고 하였다.¹¹

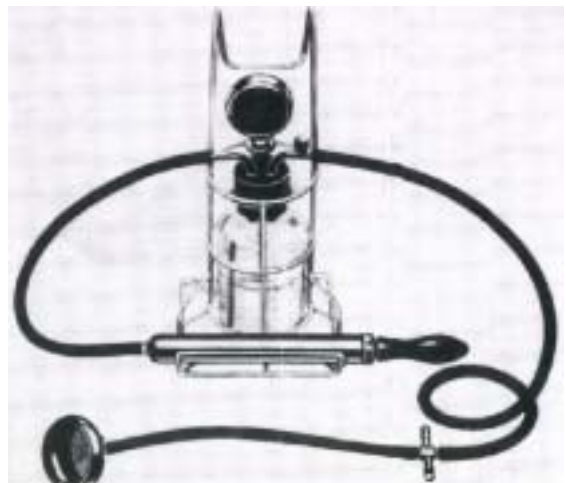

Fig. 1. An original Malmstrom vacuum extractor system.

접수일 : 2005. 10. 13.
주관책임자 : 김윤하

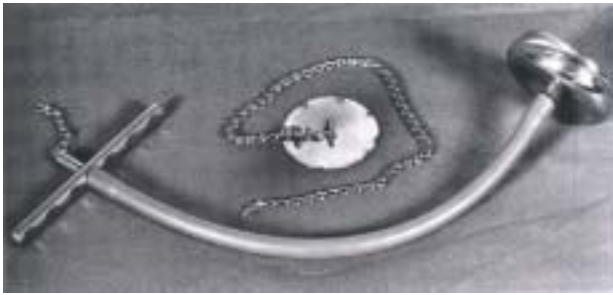


Fig. 2. Photograph of Malmstrom device showing the metal cup, handle, and chain. The metallic disk with attached chain fits inside the metal cup and prevents the fetal scalp from being sucked into the vacuum tubing.



Fig. 3. In the new design of vacuum extractor, Silastic cups are used, and the vacuum is generated by an electric motor. This causes less trauma to the head, as no significant chignon is generated by the Silastic cups, which adheres to the head as a result of the negative pressure generated.



Fig. 4. Mityvac obstetrical vacuum delivery system includes extractor cup and pump.

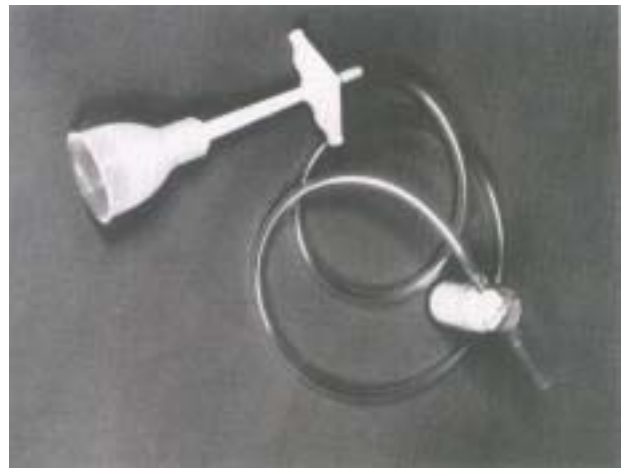

Fig. 5. CMI Tender Touch extractor cup.

적응증 및 필요조건

일반적으로 흡입분만의 적응증 및 필요조건은 검자분만과 동일하다고 ACOG (2000)에서는 Table 1과 같이 권장하고 있다.¹² 부적응증은 Table 2와 같다.¹³

Table 1. Indications for operative vaginal delivery

No indication for operative vaginal delivery is absolute. The following indications apply when the fetal head is engaged and the cervix is fully dilated.

- Prolonged second stage:
 - Nulliparous women: lack of continuing progress for 3 hours with regional anesthesia, or 2 hours without regional anesthesia
 - Multiparous women: lack of continuing progress for 2 hours with regional anesthesia, or 1 hour without regional anesthesia
- Suspicion of immediate or potential fetal compromise.
- Shortening of the second stage for maternal benefit.

Table 2. Contraindication for vacuum extraction

Contraindication
Operator inexperience
Inability to assess fetal position
High station
Suspicion of cephalopelvic disproportion
Relative contraindication
Face or other nonvertex presentations
Fetal coagulopathy
Known macrosomia
Generally
Premature fetus (gestational age <34 weeks)

술 기

흡입분만을 시행하려면 다음 네 가지 중요한 사항은 반드시 알고 있어야 한다. 첫째, 아두가 굽혀진 상태를 계속 유지해야 한다는 점이다. 태아 턱끝수직경 지점이 밑으로 내려왔을 때 굽힘이 완전히 이루어진 것이며 이 지점의 대각점은 소천문 3 cm 전방을 나타낸다(Fig. 6). 이 지점을 Vacca는 “굽힌 지점(flexing point)”라 하였으며 흡입분만의 매우 중요한 경계표(landmark)이다.¹⁴ 만약 컵 중심이 여기에 위치하여 견인할 경우 하강축이 굽혀진 상태에서 고정위(synclitism)로 유지하게 된다. 컵이 대천문 쪽으로 이동하여 견인할 경우 아두는 반굴(deflexion) 되고 시상봉합(sagittal suture) 부위에서 떨어져서 견인하면 부동고정위(asynclitism)가 되며 더 심해진다(Fig. 7). 시상봉합 길이가 대략 9 cm이므로 60 mm 컵인 경우 앞끝은 대천문에서 뒤쪽으로 3 cm, 뒤끝은 소천문을 잠식하게 되며, 시상봉합에 의해 컵이 양분되게 한다(Fig. 8). 둘

째, 시술시 적절한 자궁수축과 임신부의 만출력이 필요하다. 만약 경막외 마취나 진정제를 많이 투여했을 경우 만출 힘을 쓰도록 독려해야 한다. 세 번째, 아두하강 방향이 산도 축(Fig. 9)과 평행하게 하여 저항을 최소화시킨다. 네 번째이며 가장 중요한 점은 각각 견인할 때 진행되지 않거나 아두에서 떨어지는 현상(pop-off)이 2번 된 후에도 진행되지 않으면 흡입분만 시술을 중지해야 한다는 것이다. 여러 연구에 의하면 아두분만은 3-5번의 견인 후에 대부분 일어나며 총 시술 시간도 15분 미만이라고 하였다.¹⁵⁻¹⁷ 컵이 떨어지는 것은 아두골반불균형을 암시하는 경고임을 알아야 한다.

흡입분만을 시도하기 위해서는 적절한 환자 선택이 매우 중요하며 자궁경부 개대, 하강정도, 태위, 소형, 태아와 임신부의 상태 등 임상적인 여러 측면을 잘 판단해야 한다. 흡입분만은 반드시 분만 2기에 시행하고, 능숙한 분만팀, 그리고 기구 다루는 것이 익숙해야 한다. 아두하강 정도를 너무 과하게 평가하지 말 것이며, 심한 소형은 아두골반불균형 가능성을 암시하므로 진찰을 잘 해야 된다. Stewart가 소형 정도를 평가하는 방법을 다음과 같이 제시하였다. 시상봉합선이 열어져 있으면 0, 두정골이 맞닿아 있으면 +, 두정골이 다른 쪽에 겹쳐져 있지만 손가락 압력으로 교정되면 ++, 만약 교정되지 않으면 심한 +++로 구분하였다(Fig. 10).¹⁸

시술 순서를 정리하면 맨 처음 시술자는 흡입기 시스템을 조립하고 별 이상이 없는 가를 확인한다. 회음부에 국소 마취제를 주입하고, 때에 따라 음부신경 차단마취를 행할 수 있다. 흡입기를 착용시키는 첫 번째 단계는 컵을 질내에 삽입하는 것이다. 이전에 질입구를 수술비누로 미끄럽게 한다. 유연한 실라스틱 컵을 가능한 직경

이 작게 접어서 요도 입구를 피하여 주위깊게 후 질쪽으로 직접 압력을 가한다(Fig. 11). 이런 연질 컵으로 인해 음순과 질 조직이 열상 받을 수도 있다. 컵을 후두골 쪽 두피에 위치하도록 전진시켜 가능한 굽힌지점(flexing point)에 부착시킨다. 컵 가장자리에 자궁경부나 질 조직이 말려들어 왔는가 만져본다(Fig. 12). 0.27 kg/cm² (200 mmHg) 정도 흡인하여 컵 가장자리를 다시 확인한다. 단단한 컵을 사용할 때는 음압이 최고 0.8 kg/cm² (600 mmHg)될 때까지 매 2분 당 0.2 kg/cm² 씩 흡인력을 증가시킨다. 연질 컵을 사용할 때는 0.8 kg/cm²될 때까지 매 1분 당 흡인력을 증가시킨다.^{17,19} 어떤 이들은 적합한 최고 흡인력이 0.8 kg/cm²이라고 하였다.¹⁸ Vacca는 흡인력을 한번에 600 mmHg되게 올린 후 1분 뒤 견인하도록 권장하였고, 수축사이에 흡인력을 감소시키는 것은 태아에게 이점이 없다고 했다.¹¹ Table 3은 압력단위 상호간의 관계를 보여 준다. 견인은 임신부의 만출력과 동시

Table 3. Vacuum Pressure Conversions

mm Hg	in Hg	lb/in2	kg/cm ²
100	3.9	1.9	0.13
200	7.9	3.9	0.27
300	11.8	5.8	0.41
400	15.7	7.7	0.54
500	19.7	9.7	0.68
600	23.6	11.6	0.82

Table 4. Effect of Delivery on Neonatal Injury

Delivery Method	Death	Intracranial hemorrhage	Other
Spontaneous vaginal delivery	1/5,000	1/1,900	1/216
Cesarean delivery during labor	1/1,250	1/952	1/71
Cesarean delivery after vacuum/forceps	N/R	1/333	1/38
Cesarean delivery with no labor	1/1,250	1/2,040	1/105
Vacuum alone	1/3,333	1/860	1/122
Forceps alone	1/2,000	1/664	1/76
Vacuum and forceps	1/1,666	1/280	1/58

N/R; indicates not reported

에 간헐적으로 시행하며 이때 한 손은 컵 가장자리를 잡고 한손은 손잡이를 잡아당긴다(Fig. 13). 이런 엄지손가락 방법은 아두의 움직임과 하강을 파악할 수 있어 견인 방향을 올바르게 조절할 수 있다. 자궁수축이 없을 때는 흡인력을 0.27 kg/cm² 정도로 낮게 한다. 양두정골경이 있는 골반 축과 평행이 되도록 컵을 잡아당긴다. 아두가 분만되었을 때는 수평에서 90도가 되도록 견인하여 회음부 위쪽으로 아두가 펴지도록 한다(Fig. 14). 매번 견인하기 전에 컵의 가장자리를 만져봐야 한다. 흡입분만 실패율은 10-13%로 알려져 있는 데, 이는 아두골반불균형이나 부적절한 컵의 위치 때문이라고 한다.^{20,21} 분만까지 적절한 견인시도와 전체 시술시간에 관하여는 논란이 많지만 많은 연구에서 아두로부터 컵이 2-3번 떨어져 나가면 중지하고, 시술시간은 15-30분까지로 권장되고 있지만 15분 내로 제한하는 것이 좋다고 하였다.²²⁻²⁶ 흡입과 견자분만 때 회음부절개술에 대하여 논란이 있는데 최근에 Youssef 등은 회음부절개술이 견갑난산 위험성을 줄이지 않으며 회음부와 질에 3도나 4도 열상위험성이 증가하였고, 따라서 이런 기구를 이용한 분만을 할 때 일상적인 회음부절개술은 잇점보다는 단점이 많을 것으로 주장하였다.²⁷

합병증

합병증으로는 두피열상과 좌상, 두혈종, 두개내출혈,

Table 5. Recommendations regarding vacuum delivery

1. The classification of vacuum deliveries should be the same as that utilized for forceps deliveries (including station).
2. The same indications and contraindications utilized for forceps deliveries should be applied to vacuum-assisted deliveries.
3. The vacuum should not be applied to an unengaged vertex, that is above 0 station.
4. The individual performing or supervising the procedure should be an experienced operator.
5. The operator should be willing to abandon the procedure if it does not proceed easily or if the cup pops off more than three times.

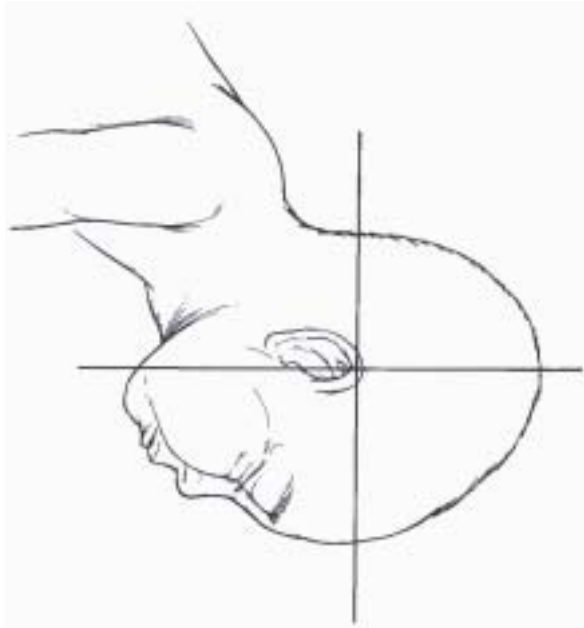


Fig. 6. The flexing point located on the sagittal suture 3 cm in front of the posterior fontanelle.

신생아황달, 모상견막하출혈, 견갑난산, 6번째와 7번째 머리신경 손상, Ebs palsy, 망막출혈 등이 있다.²⁸⁻³⁰ 금속성 컵을 사용하면 경질 컵보다 두피손상, 두혈종, 그로 인한 고빌리루빈증을 더 많이 초래한다고 하였다.¹² 그러나 흡입분만, 겸자분만, 분만도중에 시행한 제왕절개술간에 발생한 합병증의 빈도는 서로 간에 유의한 차가 없다고 하였다(Table 4). 장기간 추적검사에서 흡입분만

으로 인한 신경학적 이상은 자연질식분만, 겸자분만과 유의한 차이가 없다고 하였다.^{31,32} ACOG (1998)에서 조사한 바로는 일년 동안 적절하게 흡입분만을 시행한 45,455예에서 단 한번의 불행한 일이 있었다고 보고하였다.³³ 1998년 FDA Public Health Advisory에서 권장한 지침은 Table 5와 같으며 의미가 있다.³⁴

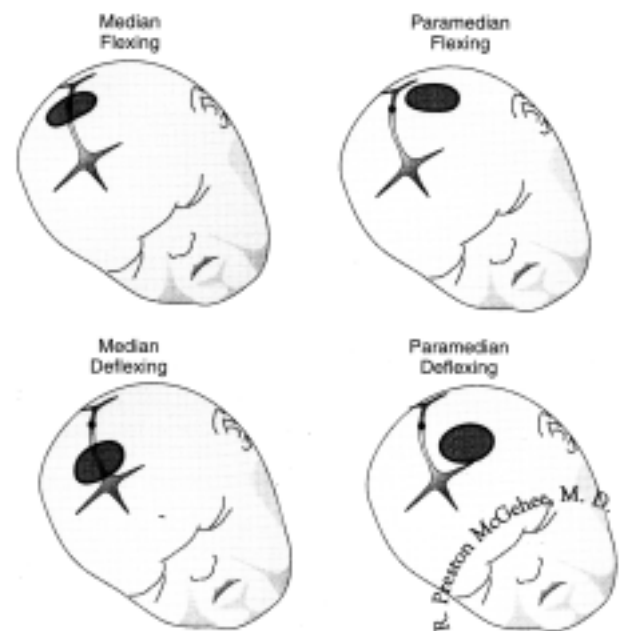


Fig. 7. Application of the vacuum cup, demonstrating how misapplication can lead to deflexion, asynclitism, or combinations thereof.

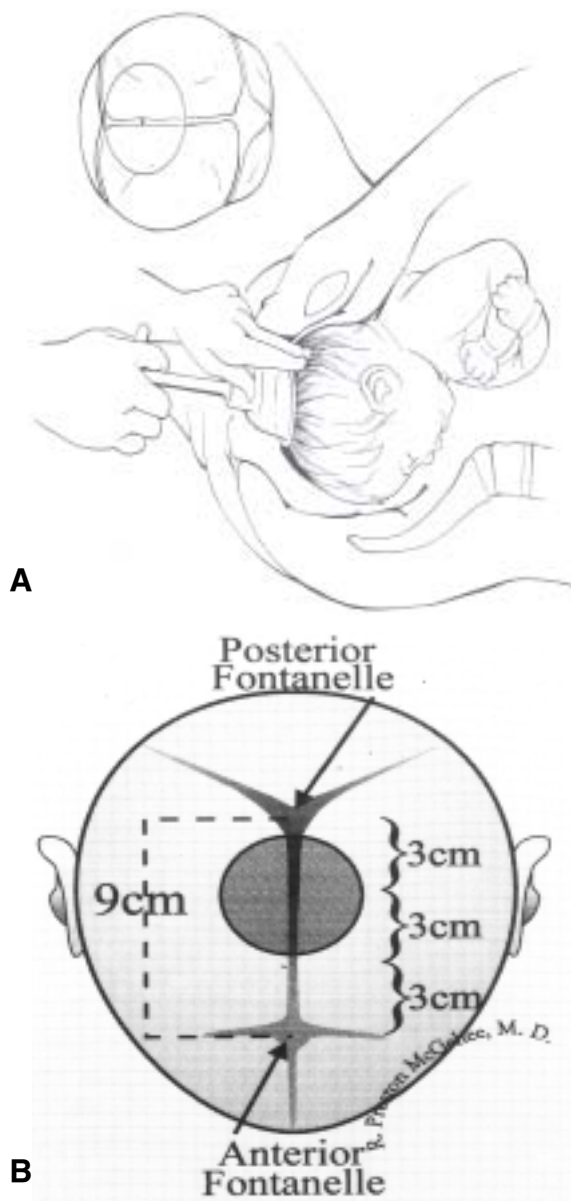


Fig. 8. A) Optimum placement of the vacuum extractor cup on the fetal head.

B) This demonstrates the appropriate placement of a 60 mm vacuum cup. The distance from the anterior to the posterior fontanelles should be about 9 cm in the term infant. The vacuum cup should be positioned symmetrically astride the sagittal suture. One edge of the cup should encroach upon the posterior fontanelle, and the opposite edge should be situated about 3 cm from the anterior fontanelle.

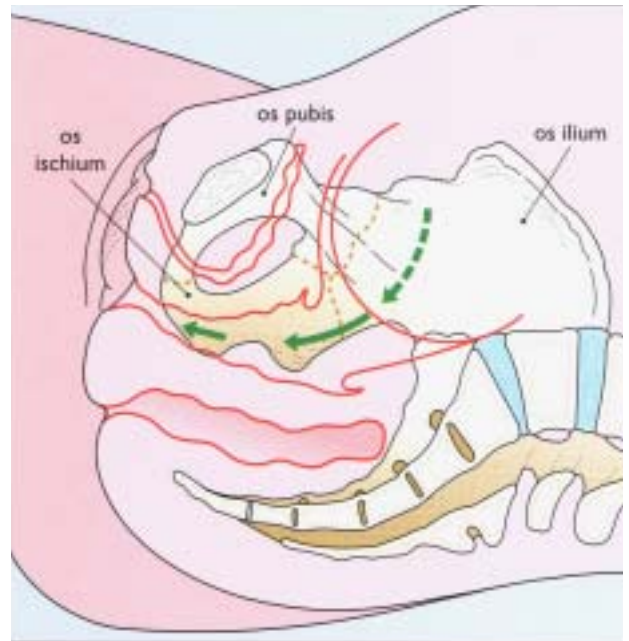


Fig. 9. The 'J-' or 'L-shaped' canal: a section of the pregnant pelvis in the sagittal plane; the background illustration of the bony structures helps show their relationship with the soft tissue.

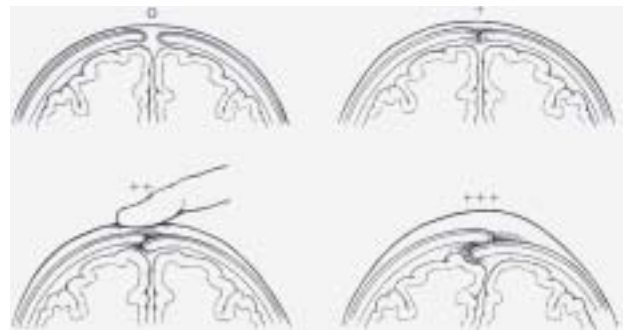


Fig. 10. Degrees of moulding according to Stewart (1980); 0 is applied when the suture line is open, + when the parietal bones merge and obscure space in the suture line, ++ when the parietal bones overlap but can be reduced with digital pressure, and +++ when the parietal bones overlap and cannot be reduced.

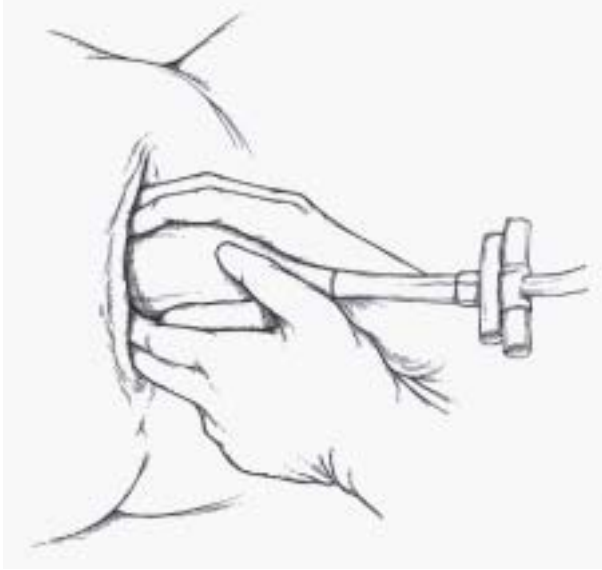


Fig. 11. When the vacuum cup is inserted, attention is directed to application on the flexing point.

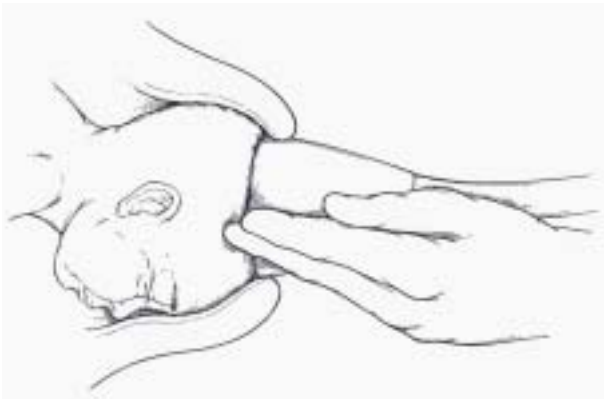


Fig. 12. Traction is applied along the pelvic axis as the mother pushes, the fingers of the nontraction hand palpating the edges of the cup.

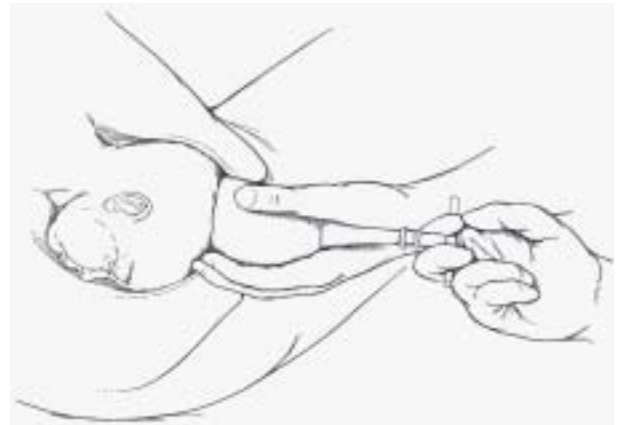


Fig. 13. When checking the application of the vacuum cup, the physician should ensure that no maternal fissures have been trapped in the vacuum cup.

시술에 대한 요약^{11,17}

- 1) 컵이 아두에서 떨어지는 것을 방지하거나 후방후두위를 전방으로 회전시키는 등 성공적인 흡입분만을 위해서는 컵을 정확한 위치(소천문 3 cm 전방)에 부착시켰느냐에 달려있다.
- 2) 태아 위치가 의심스럽거나 아두가 질입구에 보이지 않으면 흡입분만을 시도하지 않는다.
- 3) 아두가 굽혀진 상태를 유지하며 골반 축에 평행되게 견인한다.
- 4) 흡입력을 한번에 600 mmHg 되게 올린 후 1분 뒤 견인한다. 수축사이에 흡입력을 감소시키는 것은 태아에게 이점이 없다.
- 5) 컵이 아두에 부착 후 15분 내에 분만이 이루어지도록 하며, 자궁수축이 강하고 만축력이 좋아야 효과적이다. 컵이 3번 떨어져 나가면 시술을 중지한다.
- 6) 흡입분만이 실패했을 때 겸자분만을 시도하지 말고 즉각적으로 제왕절개술을 시행한다.

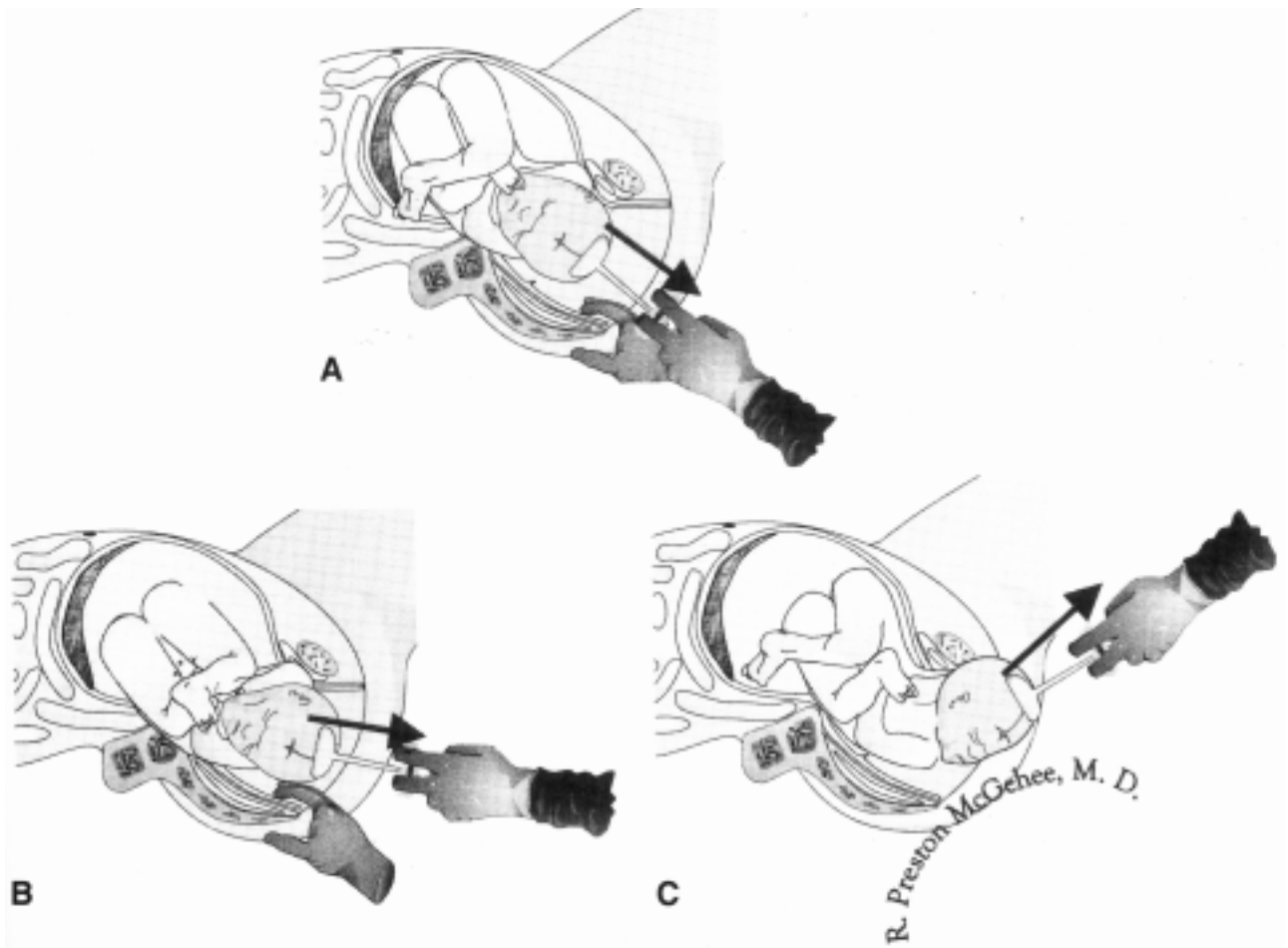


Fig. 14. It can be seen in these images that the traction stem is at a perpendicular angle to the plane of the vacuum cup. There is no angular traction. The black arrow demonstrates traction is directed parallel with the pelvic axis.

7) 흡입분만 후 항상 신생아의 머리를 관찰하고 일정 기간 추적검사를 한다.

8) 장기간 견인하거나 갑작스럽게 컵이 떨어져 나가면 두개내출혈이나 모상건막하출혈 위험성이 있다.

하고, 가장 중요한 점인 시술할 때에 분만이 진행되지 않으면 미련 없이 제왕절개술을 시행해야 됨을 명심해야 할 것으로 사료된다.

결 론

적절한 임신부를 대상으로 한 흡입분만은 합병증이 거의 발생하지 않고, 대부분 일시적인 것이다. 출생 후 장기간 추적검사에서 신경학적 이상이 없었다고 하였다. 술기에 기본이 되는 아두의 곱힘, 충분한 자궁수축과 만출력, 골반 축에 평행되게 견인하는 것을 잘 숙지

참고문헌

1. Malmström T. Vacuum Extractor-An Obstetrical Instrument. Gothenburg, Sweden: Northern Association of Obstetrics and Gynaecologists, 1954, p1-32.
2. Malmström T. The vacuum extractor, an obstetrical instrument. Acta Obstet Gynecol Scand 1957; 36(suppl 3): 5-50.
3. Curtin SC, Park MM. Trends in the attendant, place, and timing of births, and in the use of obstetric interventions: United States, 1989-97. Natl Vital Stat Rep 1999; 47: 1-12.
4. Macfarlane A. At last - Maternity statistics for England. BMJ 1998;

- 316: 566-7.
5. Bofill JA, Rust OA, Perry KG Jr, Roberts WE, Martin RW, Morrison JC. Forceps and vacuum delivery: A survey of North American residency programs. *Obstet Gynecol* 1996; 88: 622-5.
6. Bofill JA, Rust OA, Perry KG Jr, Roberts WE, Martin RW, Morrison JC. Operative vaginal delivery. A survey of fellows of ACOG. *Obstet Gynecol* 1996; 88: 1007-10.
7. Hankins GD, Uckan E, Rowe TF, Collier S. Forceps and vacuum delivery: Expectations of residency and fellowship training program directors. *Am J Perinatol* 1999; 16: 23-8.
8. Duchon MA, DeMund MA, Brown RH. Laboratory comparison of modern vacuum extractors. *Obstet Gynecol* 1988; 7: 155-8.
9. Loghis C, Pyrgiotis E, Panayotopoulos N, Batalias L, Salamalekis E, Zourlas PA. Comparison between metal cup and silicone rubber cup vacuum extractor. *Eur J Obstet Gynecol Reprod Biol* 1992; 45: 173-6.
10. Johnson JH, Figueroa R, Garry D, Elimian A, Maulik D. Immediate maternal and neonatal effects of forceps and vacuum assisted deliveries. *Obstet Gynecol* 2004; 103: 513-8.
11. Vacca A. Vacuum-assisted delivery. *Best Pract Res Clin Obstet Gynaecol* 2002; 16: 17-30.
12. American College of Obstetricians and Gynecologists: Operative vaginal delivery. *Practice Bulletin* 2000; 17.
13. Kosciha KL, Gimovsky ML. Vacuum extraction. Optimizing outcomes. Reducing legal risk. *OBG Management* 2002; April: 89.
14. Vacca A. The place of the vacuum extractor in modern obstetric practice. *Fet Med Rev* 1990; 2: 103.
15. Greis JB, Bieniarz J, Scommegna A. Comparison of maternal and fetal effects of vacuum extraction with forceps or cesarean section. *Obstet Gynecol* 1981; 57: 571-7.
16. Ross MG. Vacuum delivery by soft cup extraction. *Contemp OB/GYN* 1994; 39: 48-53.
17. Gilstrap III LC, Cunningham FG, VanDorsten JP, editors. Vacuum delivery. In: *Operative Obstetrics*. 2nd ed. New York, McGraw-Hill, 2002; p 123-143.
18. Stewart KS. In Myerscough PR (ed), Munro Kerr's *Operative Obstetrics*. 10th ed. London: Bailliere Tindall, 1980; p32.
19. Kuit JA, Eppinga HG, Wallenburg HC, Huikeshoven FJ. A randomized comparison of vacuum extraction delivery with a rigid and a pliable cup. *Obstet Gynecol* 1993; 82: 280-4.
20. Ezenagu LC, Kakaria R, Bofill JA. Sequential use of instruments at operative vaginal delivery: is it safe? *Am J Obstet Gynecol* 1999; 180: 1446-9.
21. Al-Kadri H, Sabr Y, Al-Saif S, Abulaimoun B, Aqeel HB, Saleh A. Failed individual and sequential instrumental vaginal delivery: contributing risk factors and maternal-neonatal complications. *Acta Obstet Gynecol Scand* 2003; 82: 642-48.
22. Lucas MJ. The role of vacuum extraction in modern obstetrics). *Clin Obstet Gynecol* 1994; 37: 794-805.
23. Johanson RB, Rice C, Doyle M, Arthur J, Anyanwu L, Ibrahim J, et al. A randomized prospective study comparing the new vacuum extractor policy with forceps delivery. *Br J Obstet Gynaecol* 1993; 100: 524-30.
24. Bofill JA, Rust OA, Schorr SJ, Brown RC, Martin RW, Martin JN, et al. A randomized prospective trial of the obstetric forceps versus the M-cup vacuum extractor. *Am J Obstet Gynecol* 1996; 175: 1325-30.
25. Chenoy R, Johanson R. A randomized prospective study comparing delivery with metal and silicone rubber vacuum extractor cups. *Br J Obstet Gynaecol* 1992; 99: 360-3.
26. Srisomboon J, Piyamongkol W, Sahapong V, Mongkolchaipak S. Comparison of vacuum extraction delivery between the conventional metal cup and the new soft rubber cup. *J Med Assoc Thai* 1998; 81: 480-6.
27. Youssef R, Ramalingam U, Macleod M, Murphy DJ. Cohort study of maternal and neonatal morbidity in relation to use of episiotomy at instrumental vaginal delivery. *BJOG* 2005; 122: 941-45.
28. Broekhuizen FF, Washinton JM, Johnson F, Hamilton PR. Vacuum extraction versus forceps delivery: Indications and complications, 1979-1984. *Obstet Gynecol* 1987; 69: 338-42.
29. Galbraith RS. Incidence of neonatal sixth nerve palsy in relation to mode of delivery. *Am J Obstet Gynecol* 1994; 170: 1158-9.
30. Govaert P, Vanhaesebrouck P, de Praeter C. Traumatic neonatal intracranial bleeding and stroke. *Arch Dis Child* 1992; 67: 840-5.
31. Carmody F, Grant A, Mutch L, Vacca A, Chalmers I. Follow up of babies delivered in a randomized controlled comparison of vacuum extraction and forceps delivery. *Acta Obstet Gynecol Scand* 1986; 65: 763-6.
32. Ngan HY, Miu P, Ko L, Ma HK. Long-term neurological sequelae following vacuum extractor delivery. *Aust N Z J Obstet Gynaecol* 1990; 30: 111-4.
33. ACOG committee opinion. Delivery by vacuum extraction. Number 208, September 1998. Committee on Obstetric Practice. American College of Obstetricians and Gynecologists. *Int J Gynaecol Obstet* 1999; 64: 96.
34. FDA Public Health Advisory: Need for CAUTION When Using Vacuum Assisted Delivery Devices. 1998; May 21.